5

Jak wykonać zdjęcie pantomograficzne?

Zdjęcie pantomograficzne (zwane również pantomogramem lub ortopantomogramem)

- Bywa nazywane kolokwialnie zdjęciem przeglądowym, ponieważ pozwala na jednoczasowe zobrazowanie wszystkich zębów, kości żuchwy, fragmentu kości szczęk, dużej części zatoki szczękowej, podniebienia twardego, jak też obu stawów skroniowo-żuchwowych.
- Nigdy nie jest stosowane rutynowo – zawsze muszą zaistnieć uzasadnione wskazania do jego wykonania.
- Jest to zdjęcie tomograficzne, czyli warstwowe, a więc takie, na którym jest wyraźnie widoczna wybrana warstwa, inne zaś struktury pozostające poza obrazowaną warstwą są niewidoczne lub rozmazane (**ryc. 5-1**).
- Aby otrzymanie zdjęcia warstwowego było możliwe, konieczne jest zastosowanie zsynchronizowanego ruchu lampy rentgenowskiej i detektora promieniowania w przeciwnych kierunkach, zamontowanych na ramieniu w kształcie obróconej o 90 stopni litery C (**ryc. 5-2**).
- W przypadku pantomografii ruch ten odbywa się w płaszczyźnie poziomej po torze będącym łukiem albo – w nowszych aparatach pantomograficznych z ramieniem robotycznym – po złożonej krzywej dopasowanej do kształtu łuku zębowego danego pacjenta.
- Złożona geometria projekcji z ruchem rotacyjnym skutkuje tym, że na otrzymanym zdjęciu są widoczne pojedyncze cienie rzeczywiste struktur zlokalizowanych w obrębie obrazowanej warstwy, jak też cienie wtórne struktur umiejscowionych poza obrazowaną warstwą.
- Postępy w pantomografii dotyczą skrócenia czasu badania, redukcji dawki promieniowania i zwiększenia ostrości obrazu.
- Najnowsze aparaty wykonują zdjęcie pantomograficzne u dziecka w czasie 6,1 sekundy i w ciągu zaledwie 7 sekund u dorosłego (dwukrotnie krócej niż w tradycyjnych pantomografach, co minimalizuje dyskomfort pacjenta oraz ryzyko wystąpienia artefaktów ruchowych, a także redukuje dawkę efektywną promieniowania jonizującego).
- W nowoczesnych aparatach pantomograficznych jest możliwe wykorzystanie technologii S-Pan, która polega na zarejestrowaniu do 20 sąsiadujących ze sobą warstw przebiegających równolegle do siebie, zgodnie z wybraną krzywizną łuków

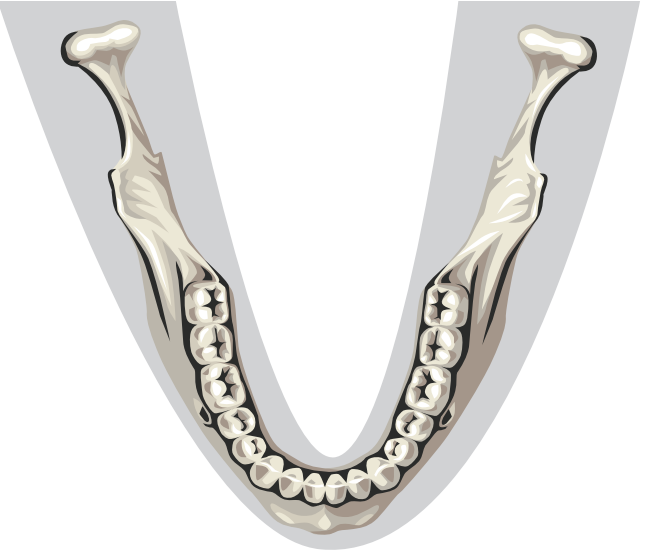

Ryc. 5-1. Schemat obrazowanej warstwy w pantomografii.

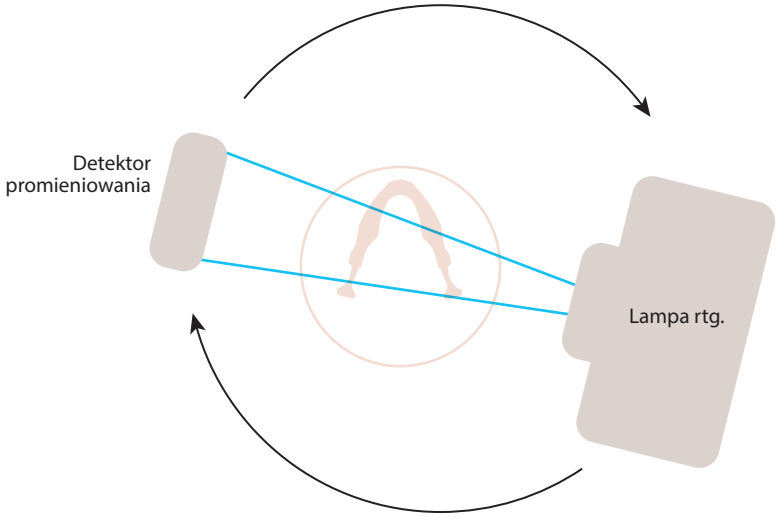

Ryc. 5-2. Schemat ruchu lampy rentgenowskiej i detektora promieniowania w kierunku przeciwnym do siebie po okrągłym torze.

zębowych. Specjalny automatyczny algorytm komputerowy służy do wybrania najbardziej ostro odzwierciedlonych fragmentów ze wszystkich warstw i złożenie ich w jedno zdjęcie cyfrowe o doskonałej jakości (**ryc. 5-3**). Dzięki tej technologii minimalizuje się artefakty związane z nieprawidłowym pozycjonowaniem pacjenta w płaszczyźnie poziomej oraz u osób z wadami zgryzu, u których nie jest możliwe uzyskanie czytelnego zdjęcia pantomograficznego tradycyjną metodą ze względu na wadę szkieletową lub nieprawidłowe nachylenie zębów przednich, uniemożliwiające jednoczesne ustawienie zębów górnych i dolnych w rowku na zagryzaku do pozycjonowania.

Wykonanie zdjęcia pantomograficznego jest stosunkowo proste, gdy zostaną zastosowane pewne reguły pozycjonowania. Zachowanie staranności na wszystkich etapach wykonywania pantomogramu przyczynia się do otrzymania zdjęcia dobrego technicznie, a tym samym unika się konieczności powtarzania zdjęć nieakceptowanych, a co za tym idzie – dodatkowej, nieuzasadnionej ekspozycji pacjenta na promieniowanie jonizujące.



Ryc. 5-3. Schemat powstawania cyfrowego zdjęcia pantomograficznego z wybranych najbardziej czytelnych segmentów zarejestrowanych warstw (zdjęcie dzięki uprzejmości Pana Bartosza Sywuli).

WYKONANIE ZDJĘCIA PANTOMOGRAFICZNEGO KROK PO KROKU

Czynności wstępne

- Przeczytaj skierowanie.
- Upewnij się, czy wykonanie zdjęcia jest uzasadnione zgodnie z zasadami ochrony radiologicznej.
- Upewnij się, czy pacjent (lub opiekun pacjenta) uzyskał informacje dotyczące ryzyka radiacyjnego.
- Upewnij się, czy pacjent (lub opiekun pacjenta) podpisał świadomą zgodę na wykonanie badania.
- Zgodnie z obowiązującymi w Polsce przepisami odnotuj wykonanie badania rentgenowskiego w Książeczce Zdrowia Dziecka u pacjentów w wieku poniżej 16 lat.
- Zapytaj pacjentkę w wieku rozrodczym, czy nie jest w ciąży.
- Załóż i zapisz kartę pacjenta w oprogramowaniu cyfrowej bazy danych lub znajdź kartę już istniejącą. W wielu aparatach już na tym etapie są wybierane parametry ekspozycji i kształt łuku zębowego (**ryc. 5-4**). W razie potrzeby wybierz opcję pantomogramu fragmentarycznego.

Przygotowanie pacjenta do ekspozycji

- Poproś pacjenta o usunięcie z głowy i szyi metalowych obiektów, które mogą powodować artefakty. Do tych obiektów należą: protezy ruchome, ruchome aparaty ortodontyczne, kolczyki, piercing, w tym języka, okulary, naszyjniki, łańcuszki, spinki do włosów, aparaty słuchowe.
- Zgodnie z aktualnie obowiązującymi w Polsce przepisami dotyczącymi ochrony radiologicznej, pacjent musi założyć ołowiowy fartuch osłonny bez kołnierza. Ponieważ podczas badania pantomograficznego lampa rentgenowska okrąża głowę pacjenta od tyłu, fartuch musi być założony dłuższą częścią na plecy lub może być dwustronny. Do pantomografii nie zakłada się kołnierzy na tarczycę, chociaż niektórzy pacjenci o to proszą, ponieważ taki kołnierz zasłoni większą część obrazowanego obszaru na pantomogramie. Jeżeli w pracowni z pacjentem zostaje rodzic lub opiekun, musi on również założyć fartuch osłonny.

Pozycjonowanie pacjenta

- W zależności od stanu uzębienia pacjenta, podejmij decyzję, czy pacjent może być badany z użyciem zagryzaka (**ryc. 5-5**), a jeżeli nie ma przednich zębów, o tym, że badanie zostanie wykonane na podpórce dla osób bezzębnych (**ryc. 5-6**).
- Załóż sterylny zagryzak lub jednorazową osłonkę na zagryzak. W razie potrzeby spryskaj preparatem odkażającym podpórkę dla osób bezzębnych.
- Wstępnie dopasuj wysokość ramienia C do wzrostu pacjenta.
- Poproś pacjenta, żeby wszedł go wnętrza aparatu pantomograficznego. W wielu aparatach jest możliwe wybranie takiej pozycji ramienia C, aby wejście do aparatu było łatwiejsze, bez narażenia na uraz głowy w wyniku kontaktu z elementami aparatu. Jeśli pacjent jest zbyt wysoki, wówczas może usiąść

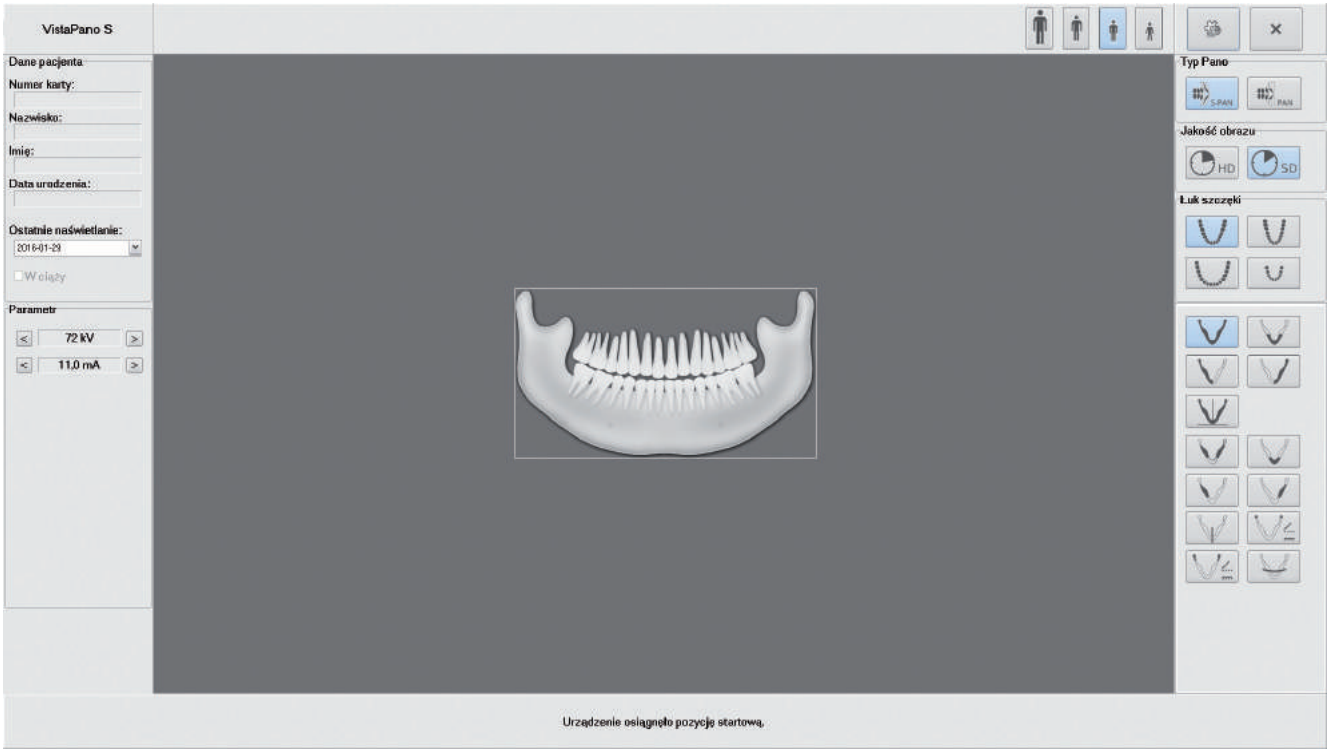

Ryc. 5-4. Ekran wyboru parametrów ekspozycji i kształtu łuków zębowych.



Ryc. 5-5. Zagryzak dla osób uzębionych.



Ryc. 5-6. Podpórka dla osób bezzębnych.

na stołku bez oparcia, a ramię C aparatu zostanie obniżone do poziomu jego głowy. Jeżeli dziecko jest zbyt niskie, może stanąć na stołeczku. W wielu wypadkach jest możliwe badanie pacjenta na wózku inwalidzkim, jeżeli koła wózka nie kolidują z podstawą, na której stoi pantomograf (dotyczy aparatów wolnostojących, nieumocowanych do ściany). Niektóre pantomografy są wyposażone w specjalne krzesło do pozycjonowania pacjenta. Wówczas badanie przeprowadza się w pozycji siedzącej.

- Poproś pacjenta, aby chwycił rękami specjalne uchwyty (**ryc. 5-7**). W tym momencie może być konieczne polecenie pacjentowi, aby podszedł jeszcze pół kroku do przodu, tak aby miał wrażenie, że może się przechylić do tyłu (**ryc. 5-8**). Ma to na celu wyprostowanie odcinka szyjnego kręgosłupa.
- Poproś pacjenta, aby oparł podbródek na podpórce dla brody lub położył brodę na specjalnej podpórce dla osób bezzębnych. Wysokość podpórki musi być dobrana w taki sposób, aby szyja pacjenta była wyprostowana.
- Poproś pacjenta, aby zagryzł brzegami siecznymi rowek na zagryzaku (jeżeli jest uzębiony).
- Użyj linii laserowych pomagających w pozycjonowaniu (**ryc. 5-9**).

Ryc. 5-7. Uchwyty dla rąk.

Ryc. 5-9. Użycie laserowych linii pozycjonujących.

Ryc. 5-8. Przyjęcie wyprostowanej pozycji ciała.



Ryc. 5-10. Ustawienie symetrii głowy przy użyciu pierwszej linii laserowej.

– Pierwsza linia laserowa służy do ustawienia głowy symetrycznie. Powinna przebiegać pomiędzy zębami siecznymi przyśrodkowymi. Nie należy się kierować symetrią tkanek miękkich twarzy pacjenta, ponieważ może to być nieadekwatne do uzębienia. Ustawienie linii laserowej jest trudniejsze u pacjentów z wadami zębowymi dotyczącymi zębów przednich oraz u osób niemających zębów przednich (**ryc. 5-10**).
– Druga linia laserowa służy do wyznaczenia płaszczyzny frankfurckiej, tj. linii biegnącej od skrawka ucha do brzegu podoczodołowego. Prawidłowe ustawienie tej linii równolegle

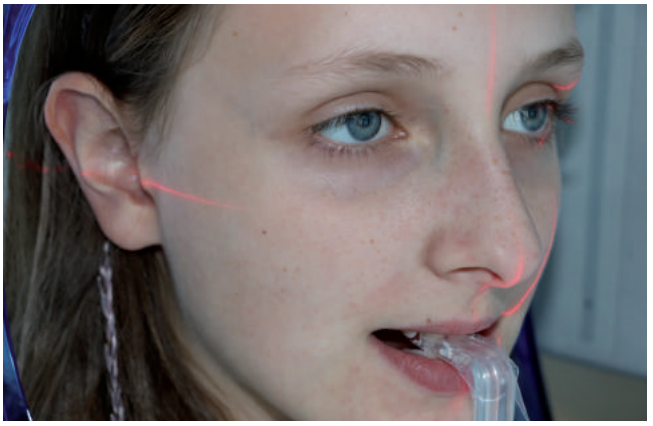

Ryc. 5-11. Ustawienie płaszczyzny frankfurckiej przy użyciu drugiej linii laserowej.



Ryc. 5-12. Ustawienie warstwy przy użyciu trzeciej linii laserowej.

do podłogi sprawi, że płaszczyzna zgryzu również będzie miała przebieg poziomy. Na otrzymanym zdjęciu będzie miała kształt płaski lub spłaszczonej, szerokiej litery U (**ryc. 5-11**).
  - Niektóre aparaty pantomograficzne są wyposażone w trzecią linię laserową. Prawidłowe ustawienie tej linii pomaga w wybraniu właściwej obrazowanej warstwy. Linia ta ma przebiegać między zębem siecznym bocznym a kłem, a u osób bezzębnych padać na kąt ust (**ryc. 5-12**). Przebieg tej linii należy sprawdzać, stojąc z boku pacjenta, w innej pozycji nie można wiarygodnie określić jej przebiegu.
- Raz jeszcze sprawdź, czy pozycja głowy pacjenta jest odpowiednia.
- Zamknij wsporniki skroniowe, w niektórych aparatach zamykają się one samoczynnie po przyciśnięciu przycisku gotowości do ekspozycji na panelu kontrolnym.

Instrukcje dla pacjenta

- Właściwe instrukcje dla pacjenta przed samą ekspozycją są niezwykle istotne dla uzyskania wysokiej jakości zdjęcia.
- Bezpośrednio przed ekspozycją poleć pacjentowi, aby:
  - przełknął ślinę,
  - zamknął usta,
  - przyłożył grzbiet języka do podniebienia twardego,
  - oddychał normalnie podczas ekspozycji,
  - nie poruszał się podczas trwania ekspozycji.

Ekspozycja

- Przyciśnij przycisk gotowości do badania na panelu kontrolnym.
- Wyjdź z pracowni rentgenowskiej lub ukryj się za osłoną typu ścianka lub parawan.
- Przyciśnij przycisk ekspozycji i trzymaj go podczas całego badania. Pamiętaj, że wytwarzanie promieni rentgenowskich rozpoczyna się z pewnym opóźnieniem w stosunku do momentu naciśnięcia przycisku. Wytwarzanie promieniowania jest sygnalizowane dźwiękowo i przez zapalenie się żółtej kontrolki na przycisku ekspozycji, czasami także światełkiem na samym aparacie.
- Utrzymuj kontakt wzrokowy z pacjentem przez okno ołowiane lub wideodomofon.
- Jeżeli w trakcie ekspozycji zauważysz, że pacjent się poruszył (np. kaszlnął), przerwij badanie, zwalniając przycisk ekspozycji.

Po ekspozycji

- Zwolnij pacjenta. Odbierz od niego fartuch osłonny.
- Zapisz cyfrowe zdjęcie w komputerowej bazie danych.
- Przygotuj aparat do ponownej ekspozycji.

Na każdym etapie wykonywania zdjęcia pantomograficznego może dojść do błędów, które będą

skutkowały artefaktami lub wadami technicznymi zdjęcia (patrz rozdz. 8).

Trudności i ograniczenia w wykonaniu pantomogramu

- Badania pantomograficznego nie można wykonywać u niemowląt, osób nieprzytomnych i chorych leżących, niemogących utrzymać pionowej pozycji kręgosłupa szyjnego nawet w pozycji siedzącej.
- Brak współpracy małego dziecka i niezachowanie bezruchu podczas całego badania – niekiedy podaje się graniczny wiek, poniżej którego nie wykonuje się zdjęć pantomograficznych, na przykład 5 lat, ale granica ta nie jest sztywna i zależy od dziecka; w praktyce zdarza się, że przesuwa się ją zarówno w dół (dzieci współpracujące, nawet 3-letnie), jak i w górę (strach przed badaniem).
- Nie zawsze można wykonać zdjęcie pantomograficzne u osób z upośledzeniem umysłowym czy u osób starszych z demencją z powodu braku współpracy, np. niezrozumienia poleceń personelu czy niemożności zachowania bezruchu podczas badania.
- Badanie może nie dojść do skutku u osób z niektórymi zaburzeniami neurologicznymi, w przebiegu których występują ruchy mimowolne, jak tiki, mioklonie czy ruchy pląsawicze.
- U pacjentów z dużymi wadami doprzednimi lub dotylnymi nie ma możliwości, aby górne i dolne zęby sieczne znalazły się jednocześnie w rowku na zagryzaku. W efekcie wykonane zdjęcie będzie kompromisem – na radiogramie będzie wyraźnie widoczny albo górny łuk zębowy, albo dolny. Do pewnego stopnia te problemy eliminuje stosowanie wspomnianych powyżej najnowocześniejszych systemów pantomograficznych.
- Duża asymetria prawej i lewej strony kośćca twarzy utrudnia jednoczasowe ustawienie prawej i lewej strony twarzy w obrębie obrazowanej warstwy; otrzymane zdjęcie czytelniej ukazuje jedną połowę szkieletu twarzy.
- Zaawansowana choroba przyzębia brzeżnego i ruchomość zębów – zdarza się, że osoba badana nie może prawidłowo zagryźć rowka na zagryzaku, ponieważ przy zwieraniu łuków zębowych dochodzi do wychylenia zębów przednich. W takim przypadku należy rozważyć możliwość wykonania badania na podpórce dla osób bezzębnych z wałeczkiem stomatologicznym między zębami w celu rozseparowania łuków zębowych.
- Niektórzy pacjenci po urazach części twarzowej czaszki, u których występują obrzęki, szczękościsk czy rany warg albo języka – u nich także należy wziąć pod uwagę alternatywę w postaci zrobienia zdjęcia na podpórce dla osób bezzębnych z wałeczkiem stomatologicznym.

Nawet przy zachowaniu najwyższej staranności w wykonaniu zdjęcia pantomograficznego nie unika się pewnych wad, które są pochodną samej techniki radiograficznej, a są to:

- Powiększenie zdjęcia. Teoretycznie dla danego aparatu współczynnik powiększenia jest stały i podany w dokumentacji technicznej. W praktyce powiększenie jest niejednakowe nawet w obrębie tego samego radiogramu, zwłaszcza w przypadku asymetrii w pozycjonowaniu lub wad rozwojowych powodujących brak symetrii. Ponadto zniekształcenia obrazu są bardziej wydatne w płaszczyźnie poziomej niż pionowej.
- Warstwowy charakter badania. Czytelnie przedstawiona jest wyłącznie wybrana warstwa (grubości około 20 mm w odcinkach bocznych i około 10 mm w odcinku przednim), natomiast zlokalizowane poza tą warstwą struktury i zmiany patologiczne są niewidoczne lub rozmazane. W efekcie może dojść do nieuwidocznienia zmian patologicznych zlokalizowanych poza warstwą lub niepełnej wizualizacji całej zmiany.
- Duża podatność na powstawanie artefaktów, jak też obecność licznych cieni wtórnych pochodzących od parzystych struktur anatomicznych.

WYKONANIE BADANIA STAWÓW SKRONIOWO-ŻUCHWOWYCH (SSŻ) W APARACIE PANTOMOGRAFICZNYM

- Wiele aparatów pantomograficznych oferuje opcje obrazowania warstwowego stawów skroniowo-żuchwowych w zwarciu i rozwarciu.
- Przygotowanie aparatu i pacjenta jest analogiczne do postępowania przy wykonywaniu zdjęcia pantomograficznego.
- Na ekranie lub konsoli należy wybrać opcję obrazowania stawów skroniowo-żuchwowych.
- Jeżeli jest dostępne zdjęcie czaszki w projekcji osiowej, można na nim zmierzyć kąt pomiędzy osią długą głów żuchwy a płaszczyzną czołową, wówczas wynik pomiaru wprowadza się na panelu sterującym pantomografu. Jeżeli wartość kąta nie jest znana, wówczas aparat użyje ustawienia domyślnego (17 stopni).
- Do badania stosuje się specjalną podpórkę, która zapewnia stabilne oparcie dla nosa, a jednocześnie umożliwia otwarcie ust (**ryc. 5-13**).

Przykładowe pozycjonowanie pacjenta do zdjęć ssż w zwarciu i rozwarciu

- W pierwszej fazie badania usta są zamknięte, a zęby zagryzione (**ryc. 5-14**).





Ryc. 5-13. Podpórka do pozycjonowania do badań warstwowych stawów skroniowo-żuchwowych.

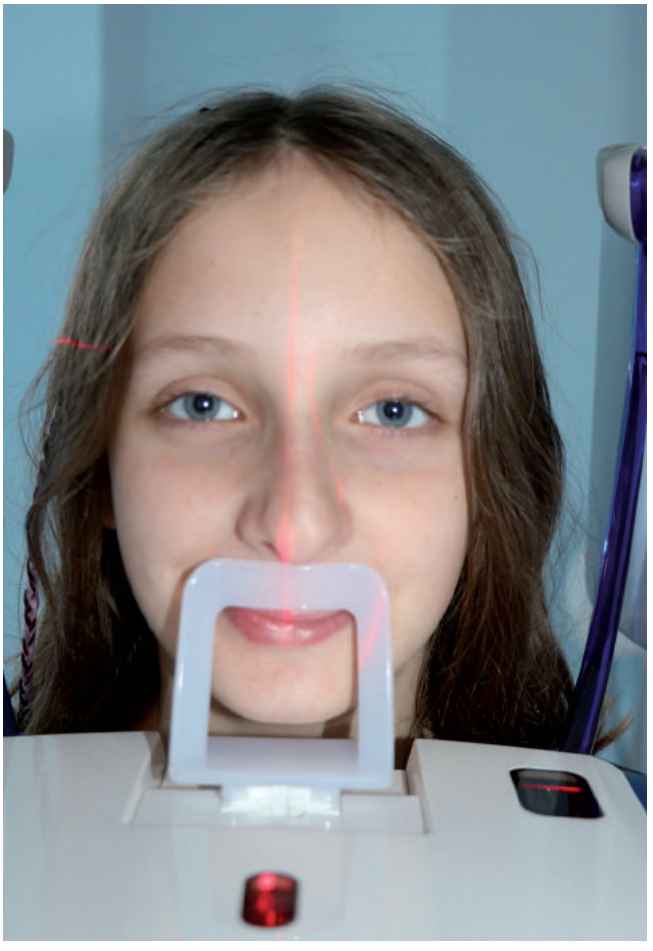

Ryc. 5-14. Badanie stawów skroniowo-żuchwowych, usta zamknięte.

- Głowa musi być ustawiona symetrycznie w płaszczyźnie strzałkowej (pierwsza linia laserowa).
- Płaszczyzna frankfurcka (oczodołowo-uszna dolna) jest ustawiona pod kątem 5 stopni doogonowo (druga linia laserowa).
- Z użyciem linijki należy wyznaczyć odległość od trzeciej linii laserowej do głowy żuchwy i wprowadzić tę wartość na panelu sterującym.
- Po sprawdzeniu prawidłowości ustawienia pacjenta i unieruchomieniu głowy wspornikami skroniowymi należy przeprowadzić pierwszą część ekspozycji.
- Po pierwszej ekspozycji trzeba poprosić pacjenta, aby otworzył szeroko usta, ale bez zmiany ustawionej uprzednio pozycji głowy (**ryc. 5-15**).
- Wartość odległości należy zmniejszyć o 10 mm (głowy żuchwy uległy wysunięciu z dołków stawowych po otwarciu ust i w rozwarciu znajdują się doprzednio w stosunku do poprzedniej pozycji).
- Ponownie należy sprawdzić poprawność pozycjonowania i wykonać drugą część ekspozycji.
- Niekiedy zamiast wykonania zdjęcia w rozwarciu można otrzymać drugie zdjęcie również w zwarciu, ale konstrukcyjnym, z użyciem indeksu silikonowego. Dzięki temu lekarz może ocenić, jaki wpływ na pozycję głów żuchwy w panewkach będzie miała planowana zmiana zwarcia.



Ryc. 5-15. Badanie stawów skroniowo-żuchwowych, usta otwarte.

Ograniczenia zdjęć warstwowych ssż

- Podobne jak w przypadku zdjęć pantomograficznych (brak współpracy, ruchy mimowolne, brak możliwości utrzymania szyi w pionie).
- Szczękościsk.
- Wynik badania zależny od morfologii ssż, wykonane przekroje nie zawsze przebiegają idealnie prostopadle do osi długiej głowy żuchwy.

Sprawdź swoją wiedzę

Pytanie 5-1. Jakiej ozdoby pacjent nie musi zdejmować, przygotowując się do wykonania zdjęcia pantomograficznego?

A. Bransoletki
B. Naszyjnika
C. Kolczyków
D. Piercingu języka
E. Pacjent musi zdjąć wszystkie wyżej wymienione ozdoby

Pytanie 5-2. Prawidłowe pozycjonowanie do zdjęcia pantomograficznego obejmuje wszystkie poniższe kroki, z wyjątkiem:

A. Zagryzienia zębami siecznymi rowka na zagryzaku
B. Oparcia brody na specjalnej podpórce
C. Chwycenia rękami specjalnych uchwytów
D. Pochylenia głowy do przodu w taki sposób, aby płaszczyzna frankfurcka przebiegała pod kątem 30 stopni do poziomu
E. Wyprostowania szyi

Pytanie 5-3. Bezpośrednio przed rozpoczęciem ekspozycji do zdjęcia pantomograficznego jest konieczne poinstruowanie pacjenta. Do którego z niżej wymienionych zaleceń pacjent nie musi się stosować?

A. Przełknąć ślinę
B. Zamknąć usta
C. Przytknąć grzbiet języka do podniebienia
D. Nie oddychać
E. Pacjent musi spełnić wszystkie wyżej wymienione polecenia

Pytanie 5-4. Wybierz fałszywe stwierdzenie dotyczące linii laserowych w pantomografie:

A. Każdy pantomograf jest wyposażony w 3 linie laserowe

B. Pierwsza linia laserowa pomaga w ustawieniu symetrii głowy

C. Druga linia laserowa pomaga w prawidłowym ustawieniu płaszczyzny zgryzu względem poziomu

D. Trzecia linia laserowa pomaga w wybraniu obrazowanej warstwy

E. Pozycjonowanie w pantomografie może być przeprowadzone z użyciem tylko pierwszej i drugiej linii laserowej

Pytanie 5-5. Wybierz prawdziwą informację dotyczącą zdjęcia stawów skroniowo-żuchwowych w pantomografie:

A. Badanie jest wykonywane na specjalnej podpórce zapewniającej oparcie dla brody

B. Badanie jest zawsze wykonywane w zwarciu i rozwarciu

C. Płaszczyzna frankfurcka jest ustawiona pod kątem 5 stopni dogłowowo

D. Parametry ekspozycji do zdjęcia przy ustach otwartych są wyższe niż dla zdjęcia przy ustach zamkniętych

E. Na jednym radiogramie otrzymuje się zwykle po dwa zdjęcia każdego stawu skroniowo-żuchwowego – każdego w zwarciu i rozwarciu

Odpowiedzi: 5-1. A; 5-2. D; 5-3. D; 5-4. A; 5-5. E